



Chirurgische Privatklinik Dr. Mütsch · Dr. Kußmaul

Vor- und Nachteile verschiedener Leistenbruch-Operationsverfahren

Die moderne Leistenbruch-Chirurgie begann 1887 mit BASSINI (1844-1924). Sein Operationsverfahren beendete die Epoche erfolgloser und gefährlicher Behandlungsversuche. Trotzdem wurden 1983 in der Bundesrepublik noch immer mehr Bruchbänder verordnet als Leistenbruchoperationen durchgeführt. Offensichtlich waren noch immer nicht alle Ärzte und Patienten von Komfort und Effizienz der Operation überzeugt.

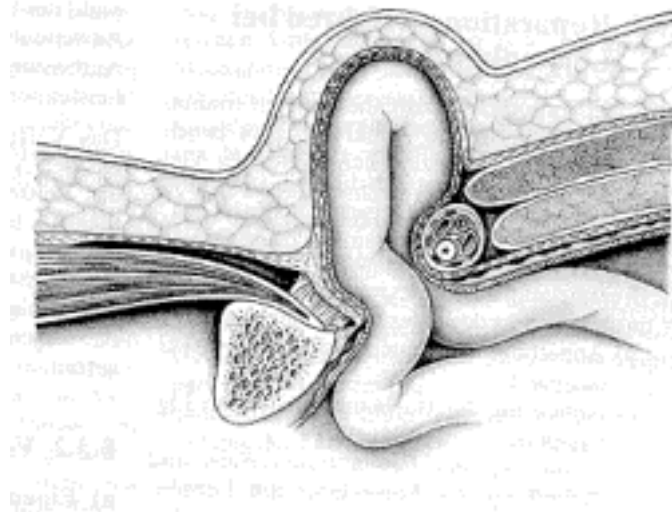


Abb.1 Leistengegend bei Leistenbruch im Querschnitt (aus Meyer/Schildberg, Endosk. Hernioplastik 1997 Johann Ambrosius Barth-Verlag)

Die älteren Lehrbücher der Chirurgie enthalten noch zahlreiche Varianten der BASSINI-Operation, die meisten davon haben wir regelmässig bis etwa 1989 in unserer Klinik angewendet. Mittlerweile haben sich jedoch durchweg die neueren Reparatursverfahren der Brucherkrankung bei Erwachsenen durchgesetzt. In der Leistenbruchbehandlung der Kinder war die entscheidende Änderung schon einige Jahre früher erfolgt, nämlich der Übergang zur ambulanten Operation. Am Operationsverfahren wurde aber nichts geändert.

Traditionelle Operationsverfahren:

Reparation nach Bassini

Von einem Leistenschnitt aus wird der Bruch dargestellt, der Bruchsack wird abgetragen und die Fascia transversalis (eine Gewebeschicht unterhalb des schrägen Bauchmuskels und oberhalb des Bauchfells) wird gespalten. Dann werden mit einer grossen Nadel und Einzelknopfnähten die Muskulatur und die gespaltene Transversalisfascie gemeinsam gefasst und an das Leistenband genäht. Die Bruchlücke wurde unter grosser Spannung verschlossen, dementsprechend schmerzhaft waren die ersten Stunden nach der Operation. Das Risiko des Wiederauftretens eines Leistenbruches wurde mit 3.8 bis 23 % ermittelt.

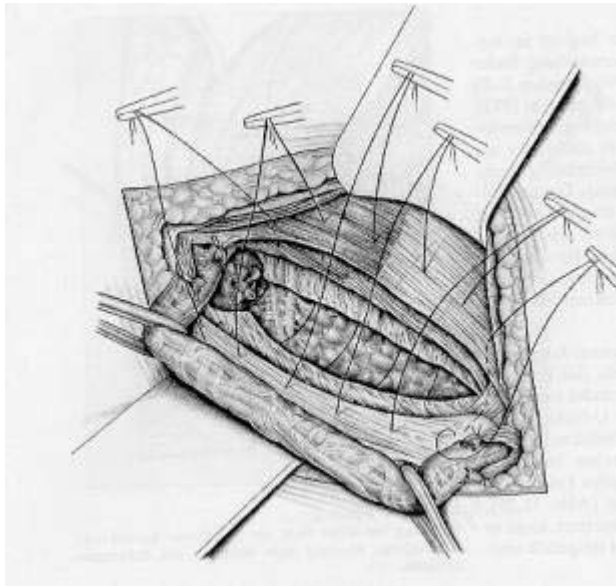


Abb. 2 Leistenbruchoperation n. Bassini (aus Meyer/Schildberg, Endosk. Hernioplastik 1997 Johann Ambrosius Barth-Verlag)

Reparation nach Shouldice

Eindeutig bessere Ergebnisse bei direkten Leistenbrüchen erbrachte die 1948 von Shouldice aus Toronto veröffentlichte Methode, die nicht tragfähigen Anteile der Fascia transversalis herauszuschneiden und die nahtfähigen Ränder dann mit feinem Stahldraht zu doppeln. Dadurch dass man diese tragfähige Schicht mit nur noch geringer Spannung nähen musste, war es nicht mehr nötig die Muskulatur unter grosser Spannung am Leistenband zu befestigen. Die Patienten haben weniger Schmerzen, die Operation kann leicht in Lokalanästhesie und auch ambulant erfolgen. Sie zählt mittlerweile zu den häufigsten Eingriffen zur Bruchversorgung bei jungen Menschen. Die Rezidivrate wurde mit 0,7 bis 2.6 % ermittelt.

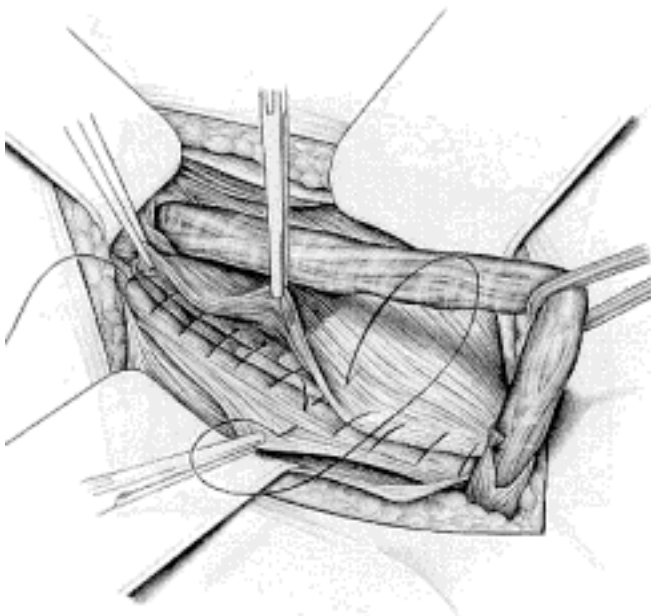


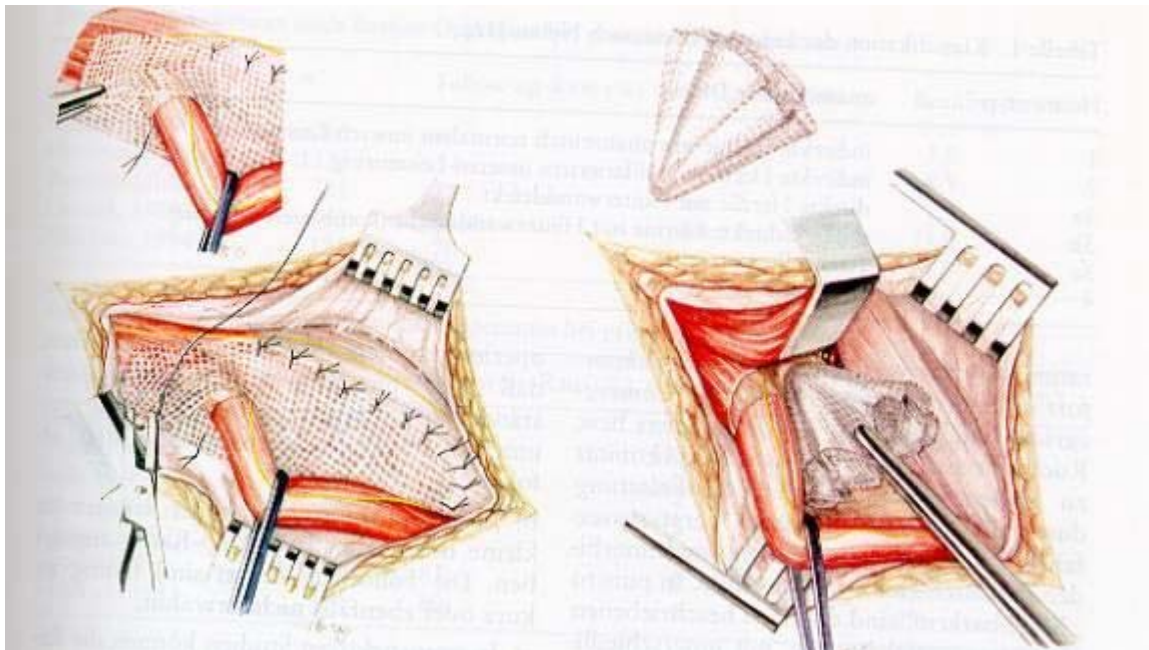
Abb. 3 Operation nach Shouldice (aus Meyer/Schildberg, Endosk. Hernioplastik 1997 Johann Ambrosius Barth-Verlag)

Neue Operationsverfahren:

Reparation nach Lichtenstein

Lichtenstein (Los Angeles) veröffentlichte seine Methode 1970 in einem Artikel mit der Überschrift "Hernia repair without disability" (frei übersetzt: "Leistenbruchoperation ohne Arbeitsunfähigkeit").

Diese Operation zählt zu den spannungsfreien Operationen. Statt die Bruchlücke mit körpereigenem Gewebe unter Spannung mit drei bis vier übereinanderliegenden Nahtreihen zu verschliessen, kommt hier eine Netzprothese zum Einsatz. LICHTENSTEIN verwendet ein etwa 6 x 10 cm grosses Polypropylennetz, welches mit Nähten, die sich nicht auflösen am Leistenband, an der Muskulatur und am Schambein befestigt wird und bei der Einheilung die Entstehung einer tragfähigen Narbenplatte induziert. Man weiss, dass diese Netze, die im übrigen sehr gut körperverträglich sind und so einheilen, dass man sie praktisch kaum je wieder entfernen kann, schrumpfen. Sie scheinen damit sogar das mit dem Älterwerden des Patienten auftretende Nachgeben des Gewebes zum Teil wieder auszugleichen. Dementsprechend überzeugend gut sind die Resultate. Die Rezidivrate wurde mit 0,0 bis 1,65 % (über 10.000 Patienten in rund 12 Jahren) ermittelt. Eher selten wird die Methode nach Ruthkow angewendet.



Endoskopische Hernioplastik

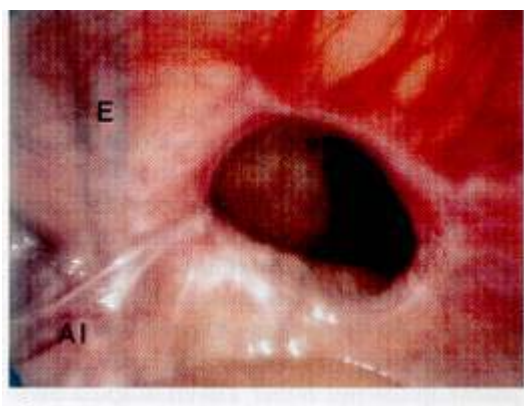


Abb. 6 laparoskop. Bild: indirekter Leistenbruch rechts

Bereits 1878 hatte Billroth an seinen Schüler Czerny geschrieben: "Wenn wir künstlich Gewebe mit der Dichtigkeit und Festigkeit der (gesunden) Fascie herstellen könnten, wäre das Geheimnis der Leistenbruchbehandlung entdeckt." Es dauerte viele Jahre bis die Chirurgen in Europa ihr Misstrauen gegenüber den Kunststoffprothesen verloren, denn diese sind unabdingbare Voraussetzung der endoskopischen / laparoskopischen Leistenbruchoperationen, wie sie in Deutschland und Österreich ab rund 1993 geübt werden. Nach dem raschen Siegeszug der laparoskopischen Gallenoperationen standen in allen chirurgischen Abteilungen die notwendigen Geräte und Videotürme zur Verfügung. Auch sind die Chirurgen bereits in der anfangs geschmähten "Schlüssellochchirurgie" geübt gewesen. Es war aber erforderlich, die Anatomie neu zu erlernen, da wir Chirurgen plötzlich und ganz ungewohnt die Bauchwand in der Leistengegend von innen sahen. Auch die Darstellung der einzelnen Gewebeschichten erforderte es, eine ganz neue Präparationstechnik zu erlernen. Wesentliches Prinzip ist es hier, die Bruchlücke in der Bauchwand von innen her mit einem Polypropylenetz so weit abzudecken, dass kein neuer Bruch auftreten kann. Ein Problem ist, dass mit Rücksicht auch wichtige Nerven und Gefäße, das Netz nur an 3 Seiten befestigt werden kann.

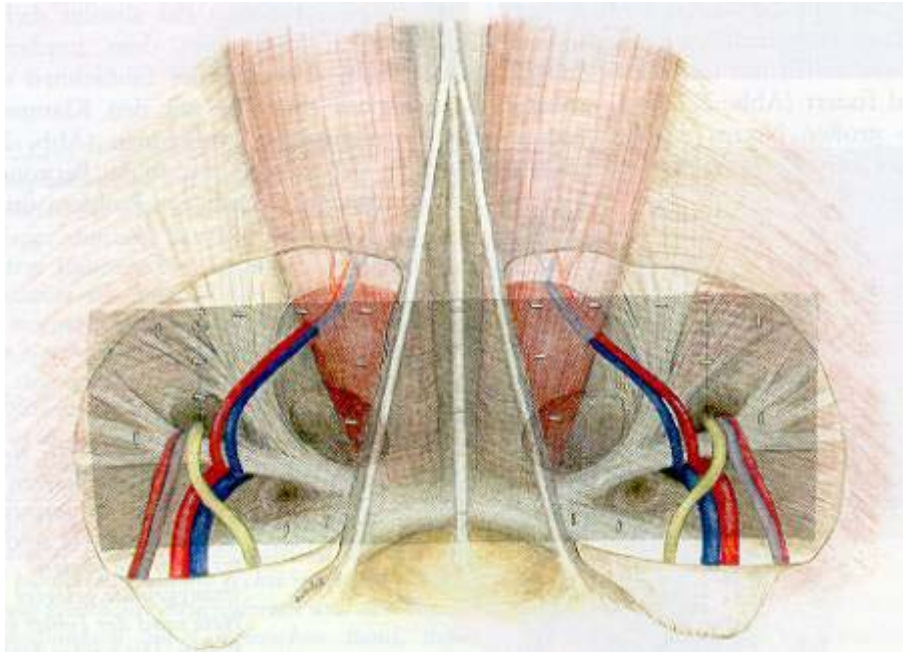


Abb. 8 Bild nach laparoskopischer Leistenbruchoperation bds.

Diese Methode hat sich wesentlich langsamer als das Verfahren nach Lichtenstein verbreitet, da es technisch ungleich schwieriger zu erlernen und durchzuführen ist, und da es der Klinik viel höhere Sach- und Personalkosten verursacht. Unbestrittene Vorteile hat das Verfahren bei

- wiederaufgetretenen Brüchen (man braucht den Samenstrang nicht aus der Narbe auszulösen, die Gefahr, dabei eine Durchblutungsstörung des Hodens zu verursachen ist ungleich geringer)
- bei beidseitigen Brüchen (man kann von drei kleinen Schnitten (5-10- und 15 mm gross) die Bruchlücken beiderseits darstellen und abdecken, ohne dass der Patient mehr Schmerzen hat, als bei einer einseitigen Operation).

bei Menschen mit rasch nötiger Wiederbelastbarkeit (ca. 10 Tage postoperativ ist die berufliche und sportliche Leistungsfähigkeit nicht mehr eingeschränkt). Die Patienten können oft rascher als nach den älteren Operationsverfahren wieder ihre Arbeit aufnehmen.